

УДК 616-006.6:351-617-089

С.В. Аникин¹, В.В. Яновой¹, А.А. Симоненко², К.А. Литвинцева¹

ГЕМОРРОИДЭКТОМИЯ ПРИ ХРОНИЧЕСКОМ ГЕМОРРОЕ: ВЫБОР ОПТИМАЛЬНОГО СПОСОБА

¹Амурская государственная медицинская академия, 675000, ул. Горького 95,
тел. 8-(4162)-31-90-20, e-mail: Agma1@mail.ru;

²Амурский центр колопроктологии Амурской областной клинической больницы, г. Благовещенск

Резюме

Проведено проспективное рандомизированное исследование 30 пациентов с хроническим геморроем 3-4-й стадий. Основная группа (n=15) – выполнена геморроидэктомия ультразвуковым скальпелем, контрольная (n=15) – стандартная геморроидэктомия по Миллигану-Моргану. Применение гармонического скальпеля привело к достоверному снижению продолжительности операции, интраоперационной кровопотери, интенсивности болевого синдрома в раннем послеоперационном периоде, что улучшило качество жизни оперированных и сократило продолжительность реабилитационного периода.

Ключевые слова: геморрой, геморроидэктомия, ультразвуковой скальпель, качество жизни.

S.V. Anikin¹, V.V. Yanovoy¹, A.A. Simonenko², K.A. Lytvintzeva¹

HEMORRHOIDECTOMY FOR CHRONIC HEMORRHOIDS: THE CHOICE OF THE OPTIMAL METHOD

¹Amur State Medical Academy;

²Amur coloproctology center of Amur regional clinical hospital, Blagoveshchensk

Summary

Prospective randomized study of 30 patients with III-IV staged hemorrhoids was performed. The main group of patients (n=15) was operated by an ultrasonic scalpel. The control group patients (n=15) were operated by standard Milligan-Morgan's method of hemorrhoidectomy. It was shown that ultrasonic scalpel gave us ability to decrease surgical intervention duration, intraoperative hemorrhage, pain level intensity in early postoperative period and to improve quality of patients' life and rehabilitation period duration.

Key words: hemorrhoids, hemorrhoidectomy, ultrasonic scalpel, quality of life.

Хронический геморрой в структуре колопроктологических заболеваний занимает ведущее место и его удельный вес составляет не менее 40 % от их общего числа. Данным заболеванием страдает более 10 % взрослого населения планеты, причем каждый третий из них нуждается в хирургическом лечении [1, 5].

Единственным способом радикального лечения пациентов III-IV стадией хронического геморроя является хирургическое вмешательство – ликвидация трех основных геморроидальных узлов. В настоящее время предложен целый ряд методик выполнения геморроидэктомии. Однако в Российской Федерации наибольшее распространение имеет предложенная еще в 1937 году методика Е. Milligan и G. Morgan [1, 4]. Несмотря на совершенствование данной техники, ее результаты не могут удовлетворять современным требованиям по ряду показателей. Известно, что у 34-41 % пациентов

после геморроидэктомии по Миллигану-Моргану в независимости от методики выполнения возникает выраженный болевой синдром, 15-26 % – дизурические явления, 2 % – кровотечения, 2 % – гнойно-воспалительные осложнения. В отдаленные сроки после операции у 2 % оперированных формируются стриктуры анального канала, у 1 % больных выявляется недостаточность анального сфинктера [3].

Поэтому поиск и изучение новых методов хирургического лечения геморроя является актуальной задачей. В настоящее время в России и за рубежом накапливается опыт применения ультразвукового скальпеля для проведения операции геморроидэктомии [2, 3, 6].

Цель исследования – оптимизировать результаты геморроидэктомии у пациентов с III-IV стадией хронического геморроя.

Материалы и методы

В период с август по октябрь 2013 г. (3 мес.) проведено проспективное рандомизированное исследование, включающее 30 пациентов с хроническим геморроем III-IV стадий (19 женщин и 11 мужчин). Возраст пациентов колебался от 31 до 61 года (в среднем $47,5 \pm 10,25$ лет).

В исследование включено 2 группы пациентов, рандомизированных методом случайных чисел при помощи программного обеспечения. Полученные результаты обработаны с применением методик математической статистики. Статистическую обработку результатов проводили на персональном компьютере с использованием пакета прикладных программ Statsoft Statistica 6.0 (ППП Statistica). Сравнение групп больных и полученные числовые характеристики наблюдений анализировались методом оценки точности результатов, основанным на определении доверительных пределов наблюдаемых величин. Использовалась методика вычислений средних величин и средней ошибки для больших и малых выборок по Стьюденту.

Для оценки функционального результата операции нами разработаны и применены программы для ЭВМ (Свидетельство о государственной регистрации программы для ЭВМ № 2013615852, № 2013615853). Данные программы оценки функционального результата операции позволяют провести мультифакториальную оценку степени аноректальной дисфункции и качества жизни пациента, что необходимо для объективизации результатов операции и проведения адекватного сравнительного исследования различных методов геморроидэктомии.

Основная группа включала 15 пациентов (средний возраст $47,25 \pm 11,16$ лет), которым выполнена геморроидэктомия ультразвуковым скальпелем Harmonic (Ethicon Endo-Surgery, США).

В контрольную группу включено 15 пациентов (средний возраст $47,8 \pm 12,5$ лет), которым произведена стандартная закрытая геморроидэктомия с восстановлением слизистой анального канала во второй модификации ГНЦК. Ранее нами апробировался способ геморроидэктомии электрохирургическим аппаратом Martin (США). Однако отсутствие достоверно значимых различий со стандартной геморроидэктомией по ряду значимых показателей стало основанием для отказа от данной методики.

Статистически достоверных различий в исследуемых группах в зависимости от пола, возраста и стадии заболевания не выявлено. Во всех наблюдениях оперативные вмешательства производились под комбинированным обезболиванием – перидуральной анестезией.

Техника ультразвуковой геморроидэктомии была следующая: положение больного на столе и подготовка зоны вмешательства в группах не отличались и были стандартными. Геморроидальный узел на 3 часа захватывали клеммой Алиса и подтягивали кнаружи. Для профилактики кровотечения накладывался один шов на ножку геморроидального узла нитью «Викрил» – сужения анального канала при этом не отмечалось, так как узел накладывался на слизистую выше аноректальной линии. Далее эллипсоидным

разрезом рассекали перианальную кожу. Затем поэтапно снаружи-внутри ультразвуковым скальпелем единым блоком иссекали наружный и внутренний геморроидальные узлы поочередно в режимах коагуляции и резания острой кромкой (до полного пересечения) с контролем интактности порций прямокишечного сфинктера. Аналогичным способом удаляли наружные и внутренние геморроидальные узлы на 7 и 11 ч. Послеоперационные раны слизистой оставляли открытыми, а кожные раны предпочитали восстанавливать, но без сужения анального канала.

Результаты и обсуждение

Применение ультразвукового скальпеля позволило достоверно сократить продолжительность операции по сравнению с геморроидэктомией по Миллигану-Моргану ($15,0 \pm 3,1$ и $42,0 \pm 6,2$ мин. соответственно) ($p < 0,05$). Сокращение продолжительности вмешательства при использовании гармонического скальпеля достигается за счет одномоментной коагуляции и пересечения тканей и обеспечением полного гемостаза. В случае стандартной геморроидэктомии требуется скрупулезное обеспечение гемостаза, восстановления слизистой наложением многочисленных швов, что приводит к заметному увеличению продолжительности операции и играет значительную роль в развитии послеоперационного болевого синдрома.

Немаловажным является тот факт, что в ходе ультразвуковой геморроидэктомии, кровопотеря минимальна и составляла не более 10 мл (определялась гравиметрическим методом). В случае стандартной геморроидэктомии, объем интраоперационной кровопотери был заметно выше и составлял в среднем 50 мл (ранжированный 25-120 мл).

В послеоперационном периоде нами изучена выраженность послеоперационного болевого синдрома и его влияние на качество жизни оперированных пациентов. Для оценки болевого синдрома по его интенсивности применяли повсеместно-принятую визуально-аналоговую шкалу (ВАШ), учитывающую наличие болевого синдрома от 0 – нет боли, до 10 баллов – нестерпимая боль. Кроме того, нами изучена потребность пациентов в применении обезболивающих препаратов в послеоперационном периоде. Для обезболивания в зависимости от степени болевого синдрома применялись 2 % раствор промедола в объеме 1 мл, либо раствор кеторола в объеме 1 мл. При этом у пациентов выяснялось, на сколько часов хватает анальгетического эффекта препарата в стандартной дозе вплоть до развития болевого синдрома, требующего повторного введения препарата.

В 1-е сутки после операции у пациентов основной группы выявлены достоверные различия в уровне послеоперационного болевого синдрома по сравнению с контрольной группой ($4,0 \pm 0,6$ и $8,0 \pm 0,5$ балла соответственно; $p < 0,05$). На 2-3-е сутки отмечено еще более существенное снижение степени выраженности болевого синдрома у пациентов основной группы вплоть до 0 степени по оценке ВАШ, в то время как в контрольной группе болевой синдром находился на прежнем уровне (рис. 1).

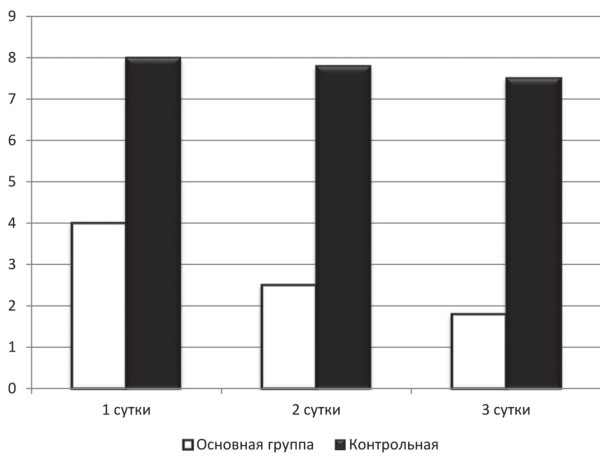


Рис. 1. Диаграмма оценки болевого синдрома по визуально-аналоговой шкале (ВАШ) у пациентов основной и контрольной групп на 1-е, 2-е и 3-и сутки после операции

Степень выраженности болевого синдрома у пациентов после операции в обеих группах достоверно оказывала влияние на оценку качества жизни, определяемую по визуально-аналоговой шкале от 0 до 100 баллов опросника В.И. Помазкина (2010). У пациентов основной и контрольной групп степень удовлетворенности качеством жизни в различные сроки после операции представлена на рисунке 2.

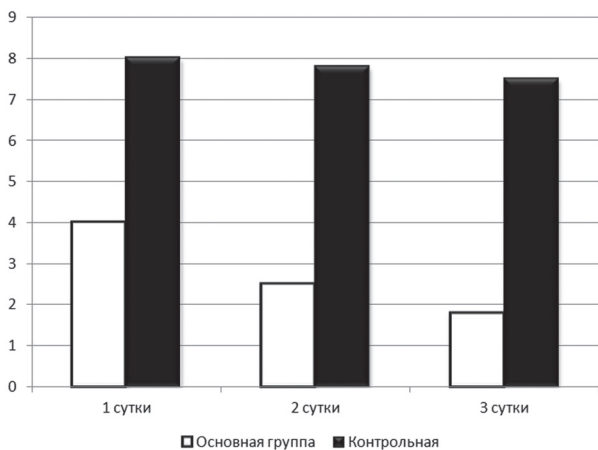


Рис. 2. Диаграмма оценки степени удовлетворенности качеством жизни пациентов по визуально-аналоговой 100-балльной шкале опросника В.И. Помазкина (2010) у пациентов основной и контрольной групп на 1-е, 2-е и 3-и сутки после операции

У больных основной группы отмечалась заметно более низкая потребность в наркотических анальгетиках (2 % раствор промедола) по сравнению с пациентами контрольной группы. Пациенты основной группы отмечали необходимость обезболивания в 1-е сутки $2,7 \pm 1,6$ раз, 2-е сутки $2,3 \pm 1,2$ раз, 3-е сутки $1,2 \pm 0,6$ раз. В контрольной группе отмечена необходимость в обезболивании в 1-е сутки $6,8 \pm 2,3$ раз, 2-е сутки $6,25 \pm 3,8$ раз, 3-е сутки $6,2 \pm 2,2$ раз. В основной группе пациенты не находили потребности в применении ненаркотических анальгетиков уже на 3-й день после операции, в контрольной группе потребность сохранялась на 6-7-й день после операции вплоть до выписки из стационара. Ранняя отмена анальгетических препаратов в основной группе позволила осуществить более раннюю

выписку из стационара, снизить продолжительность реабилитационного периода и сроков временной нетрудоспособности. Причиной значительного уменьшения послеоперационного болевого синдрома у пациентов основной группы в сравнении с контрольной группой мы считаем отсутствие натяжения тканей в области вмешательства в виду отсутствия необходимости восстановления слизистой и малые размеры посткоагуляционного струпа при применении гармонического скальпеля.

Дизурические явления в группах существенно отличались ($p < 0,05$): пациенты основной группы в связи с затрудненным мочеиспусканием нуждались в катетеризации мочевого пузыря в 1-е сутки после операции в 13,3 % случаев, в то время как в контрольной группе этот показатель составил 40 %.

У оперированных обеих групп не отмечены осложнения, требующие повторных оперативных вмешательств или изменения тактики ведения.

Сроки послеоперационного пребывания больных в стационаре в основной группе составило $4,4 \pm 1,8$ (ранжированный 3-6 дней), в контрольной группе $6,2 \pm 0,52$ дня (ранжированный 5-7 дней).

Нами выявлено, что у пациентов основной группы сроки послеоперационной реабилитации пациентов значительно короче ($11,1 \pm 1,7$ и $19,2 \pm 3,4$ дней в контрольной группе, $p < 0,05$). Это связано, в первую очередь, с минимальной выраженностью болевого синдрома у пациентов основной группы и более высоким качеством их жизни. Оценка качества жизни пациентов по опроснику SF-36 обеих групп к моменту выписки представлена на рисунке 3.

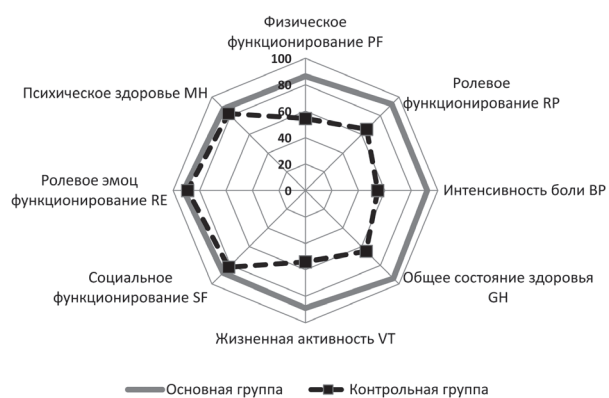

Рис. 3. Диаграмма оценки качества жизни пациентов основной и контрольной групп по опроснику SF-36 к моменту выписки из стационара

Как видно на рисунке 3, после выписки из стационара наибольшее значение на качество жизни пациентов обеих групп имеет интенсивность болевого синдрома (Bodily Pain). Данный низкий показатель у пациентов контрольной группы закономерно оказывает негативное влияние на жизненную активность (Vitality VT), ролевое функционирование (Role-Physical Functioning RF) и общее состояние здоровья (General Health GH) – по этим показателям выявлены статистически-достоверные различия в исследуемых группах ($p < 0,05$).

На основании представленного исследования можно судить о том, что применение ультразвукового скальпеля Harmonic позволяет существенно уменьшить про-

должительность оперативного вмешательства и, тем самым, увеличить количество выполненных операций в течение рабочего операционного дня. Проведение «ультразвуковой геморроидэктомии» имеет существенное положительное значение и для пациента – уменьшение выраженности болевого синдрома и восстановление удовлетворительного качества жизни в ранние сроки после операции. Это, в свою очередь, позволяет умень-

шить сроки реабилитации пациента и его временной нетрудоспособности (73,3 % пациентов основной группы были работающими). Все вышесказанное позволяет заключить, что применение ультразвукового скальпеля в лечении хронического геморроя, несмотря на относительно высокую цену на расходные материалы, позволяет получить существенный экономический эффект.

Литература

1. Воробьев Г.И. Геморрой: руководство для врачей // ЛитТерра. – 2010. – 200 с.
2. Воробьев Г.И. Опыт применения ультразвукового скальпеля в колоректальной хирургии / Г.И. Воробьев, А.М. Кузьминов, А.П. Жученко и соавт. // Анналы хирургии. – 2001. – № 1. – С. 59-60.
3. Наруллин Р.Ф. Опыт геморроидэктомии с использованием ультразвукового скальпеля / Р.Ф. Наруллин, Ф.Я. Гюльалиев, М.Х. Закирзянов // Казанский медицинский журнал. – 2010. – № 3. – С. 346-348.
4. Cormann M. Colon and rectal surgery. – New York: Lippincot-Raven, 1998. – С. 41-59.
5. Khan S. Surgical treatment of hemorrhoids // Dis. Colon. Rectum. – 2001. – Vol. 44. – P. 845-849.
6. Thorbeck C.V. Haemorrhoidectomy: randomised controlled clinical trial of Ligasure compared with Milligan-Morgan operation // Eur. J. Surg. – 2002. – № 168 (8-9). – P. 482-484.

Literature

1. Vorobiev G.I. Hemmoroides: physician guidelines. – LitTerra, 2010. – P. 200.
2. Vorobiev G.I. Harmonic scalpel in colorectal surgery // Annals of Surgery. – 2001. – № 1. – P. 59-60.
3. Narullin R.F. Hemorrhoidectomy with harmonic scalpel – records // Kazan Medical Journal. – 2010. – № 3. – P. 346-348.
4. Cormann M. Colon and rectal surgery. – New York: Lippincot-Raven, 1998. – P. 41-59.
5. Khan S. Surgical treatment of hemorrhoids // Dis. Colon Rectum. – 2001. – № 44. – P. 845-849.
6. Thorbeck C.V. Haemorrhoidectomy: randomised controlled clinical trial of Ligasure compared with Milligan-Morgan operation // Eur. J. Surg. – 2002. – № 168 (8-9). – P. 482-484.

Координаты для связи с авторами: Аникин Сергей Владимирович – канд. мед. наук, ассистент кафедры госпитальной хирургии с курсом детской хирургии АГМА, тел. +7-909-814-43-79; Яновой Валерий Владимирович – д-р мед. наук, профессор, зав. кафедрой госпитальной хирургии с курсом детской хирургии АГМА, заслуженный врач РФ, e-mail: valeryan001@mail.ru; Симоненко Андрей Александрович – зав. Амурским центром колопроктологии ГБУЗ «Амурская областная клиническая больница»; Литвинцева Кристина Александровна – клинический ординатор кафедры госпитальной хирургии с курсом детской хирургии АГМА.



УДК 616.24-002.5:616.712-089.844:001.895

А.А. Шевченко¹, Н.Г. Жила², А.В. Шевченко¹, О.А. Дьяченко¹, В.Н. Данилейчук², Е.В. Емельяненко²

КОРРИГИРУЮЩАЯ ТОРАКОПЛАСТИКА ПРИ РАСПРОСТРАНЁННЫХ ФОРМАХ ТУБЕРКУЛЁЗА ЛЁГКИХ

¹Дальневосточный государственный медицинский университет, 680000,

ул. Муравьева-Амурского, 35, тел. 8-(4212)-76-13-96, e-mail: nauka@mail.fesmu.ru, г. Хабаровск;

²Санкт-Петербургский государственный педиатрический медицинский университет, 194100, ул. Литовская 2, тел. 8-(812)-542-93-57, г. Санкт-Петербург

Резюме

Авторами разработан альтернативный метод экстраплевральной корригирующей торакопластики с целью профилактики осложнений после резекций лёгкого большого объёма. Предлагаемое оперативное пособие позволяет уменьшить объём плевральной полости, тем самым ликвидировать остаточную полость либо предотвратить чрезмерное растяжение оставшихся отделов лёгкого. Оперативное вмешательство обладает высокой косметической эффективностью и меньшей травматичностью в отличие от традиционных способов торакопластик.

Ключевые слова: туберкулёз, торакопластика.